



Depósito Legal: ppi201302ME4323  
ISSN: 2343-595X

## Revista Venezolana de Investigación Odontológica de la IADR

<http://erevistas.saber.ula.ve/index.php/rvio>



### ARTÍCULO DE INVESTIGACIÓN

## ANDAMIO DE PLASMA GEL COMO TRATAMIENTO EN SONRISA GINGIVAL

María Ramírez, Gladys Velazco<sup>1</sup>, Anajulia González, Nancy Díaz  
Universidad de Los Andes, Facultad de Odontología, Mérida, Venezuela

### RESUMEN

#### Historial del artículo

Recibo: 10-11-2016

Aceptado: 01-02-17

Disponible en línea:  
01-10-2017

#### Palabras clave:

Sonrisa Gingival,  
Plasma Gel,  
Correcciones.

La sonrisa gingival (SG) es la exposición de la encía por encima de 2mm con respecto al margen de los incisivos superiores, puede ser causado por crecimiento excesivo del maxilar, labios superiores muy cortos y/o hipermovilidad labial. Se clasifica en varios grados (Grado I, II y III) dependiendo de la cantidad de exposición gingival al sonreír. Los tratamientos incluyen cirugía ortognática, toxina botulínica, gingivoplastia, ortodoncia o la combinación de ellos; sin embargo, éstos son costosos. Una alternativa más económica sería el plasma gel (PG) como traba mecánica, el PG es un material autólogo, atóxico y no inmunogénico y se obtiene de la termopolimerización del plasma pobre en plaquetas. El objetivo fue evaluar la eficacia del uso del plasma gel como tratamiento para la corrección de sonrisa gingival. La muestra estuvo conformada por 10 pacientes de ambos sexos, en edades comprendidas entre 20 y 47 años con diagnóstico de sonrisa gingival: el 80% presentaron SG-Grado II y un 20% presentaron SG-Grado I. Previo firma de carta de consentimiento informado, se tomaron 5 ml de sangre en tubos citratados y se centrifugaron a 3200rpm por 5 minutos; la fracción de plasma pobre en plaquetas fue sometida a calentamiento a 90°C por 10 minutos en un baño de maría. Se anestesió el frenillo labial con 1 ml de cifercaína al 1% y se procedió a la colocación volumétrica del PG obteniéndose disminución del grado de sonrisa en el 60% de los pacientes con SG-Grado II y eliminación de la SG en todos los pacientes con SG-Grado I, los cuales se mantuvieron hasta los 15 días postoperatorios, excepto en 2 pacientes que presentaron crecimiento óseo vertical. Dichos resultados permiten sugerir este protocolo de fácil aplicación como una alternativa válida y económica a la corrección de la sonrisa gingival.

<sup>1</sup> Email: [gvelazcoula@gmail.com](mailto:gvelazcoula@gmail.com), [gvelazco@ula.ve](mailto:gvelazco@ula.ve)

## PLASMA GEL SCAFFOLD AS A TREATMENT IN SONRISA GINGIVAL

---

### ABSTRACT

---

The gingival smile (GS) is the exposure of the gingiva above 2 mm with respect to the margin of the upper incisors; it can be caused by excessive growth of the jaw, very short upper lips and / or lip hypermobility. It is classified in several grades (Grades I, II and III) depending on the amount of gingival exposure when smiling. Treatments include orthognathic surgery, botulinum toxin, gingivoplasty, orthodontics or the combination of them. However, these are expensive. A more economical alternative would be plasma gel (PG) as a mechanical lock, PG is an autologous, non-toxic and non-immunogenic material which is obtained from the thermopolymerization of platelet-poor plasma. The objective was to evaluate the efficacy of plasma gel as a treatment for gingival smile correction. The sample consisted of 10 patients of both genders, aged between 20-47 years with a diagnosis of gingival smile: 80% presented SG-Grade II and 20% presented SG-Grade I. After signing an informed consent, 5 ml of blood was taken in citrated tubes and centrifuged at 3200 rpm for 5 minutes; the fraction of platelet-poor plasma was subjected to heating at 90 ° C for 10 minutes in a water bath. The labial frenulum was anesthetized with 1 ml of 1% cytinein and the volumetric positioning of the PG was performed; it was observed the decreasing of the degree of smile in 60% of patients with SG-Grade II and eliminating OS in all patients with SG-Grade I, which were maintained up to 15 postoperative days, except in 2 patients who presented vertical bone growth. These results suggest that this protocol of easy application is a valid and economical alternative to the correction of the gingival smile.

**Keywords:** Gingival Smile, Plasma Gel, Corrections

---

### INTRODUCCIÓN

Las emociones como la ira, tristeza y alegría se manifiestan mediante la función armónica de la musculatura facial. La sonrisa es una de las expresiones más comunes como muestra de alegría, felicidad o gratitud. Cuando es armónica, el individuo eleva el labio superior no más arriba de la línea gíngivodentaria, lo que origina un aspecto estéticamente agradable. Sin embargo, algunas personas exponen la encía por encima de la base de los dientes, lo que produce un aspecto anti estético que hace que frecuentemente eviten sonreír o se cubran la boca con la mano o con algún objeto para no hacer evidente el problema. Por tanto, repercute negativamente en el individuo alterando la espontaneidad de su expresión facial y, en algunas ocasiones, desencadena complejos de conducta, a ésta condición la literatura la ha llamado sonrisa gingival<sup>1</sup>.

En la etiología intervienen factores dentales, esqueléticos, de tejidos blandos y su combinación, lo que explica en gran parte el origen multifactorial del defecto (sexo del individuo, incompetencia a nivel de la musculatura y labios, longitud de los labios, erupción pasiva alterada, desarmonías esqueléticas). Es posible, además, desarrollar una sonrisa gingival durante un tratamiento ortodóntico debido a un crecimiento vertical inesperado<sup>2</sup>.

Existen variedades de procedimientos para la corrección de la sonrisa gingival dentro de los que se puede mencionar métodos invasivos como la cirugía ortognática la cual suele ser sumamente radical y recomendada para casos muy puntuales. Se basa en la técnica de Le Fort I tratamiento quirúrgico cuyo objetivo principal restaurar la función ocular nasal y masticatoria normal, así como la estética facial<sup>3</sup>. Otro tratamiento es la gingivectomía proceso ambulatorio donde se anestesia y se realiza la escisión y supresión del tejido gingival excesivo. Si la sonrisa gingival es muy pronunciada, probablemente no lo elimine del todo. Otra opción en el tratamiento sería la inyección de toxina botulínica en los músculos implicados, aunque resulta demasiado costosa para los pacientes debido al incremento de los precios en el mercado<sup>2,3</sup>.

En este estudio se planteó la la eficacia del uso del plasma gel como tratamiento para la corrección de sonrisa gingival en los pacientes que acudan a la Facultad de Odontología de la Universidad de los Andes, Venezuela, mediante el análisis de la elevación labial en dinámica por medio de antropometría clínica, para determinar la utilidad de la técnica del plasma gel como traba mecánica en el tratamiento de la sonrisa gingival, demostrando los cambios morfométricos posterior a la colocación del plasma gel como tratamiento de la sonrisa gingival.

## **Sonrisa**

La sonrisa es una expresión común que refleja placer o entretenimiento, pero también puede ser una expresión involuntaria de ansiedad o de varias emociones como la ira y la ironía, entre otras. Es considerada una reacción normal a ciertos estímulos, inherente al individuo (se nace con ella) e independiente de aspectos socioculturales. La sonrisa es una parte importante del estereotipo físico y la percepción del individuo y además es importante en la apreciación que otros tienen de nuestra apariencia y personalidad, es así como las simetrías en la sonrisa tienen un papel importante en la percepción de la belleza<sup>4</sup>.

## **Músculos de la Sonrisa**

Existen más de treinta músculos faciales que, entre otras acciones, se encargan de realizar movimientos expresivos como la sonrisa (Figura 1). La mayor parte de ellos se encuentran en la región de la boca; aunque muchos participan en la sonrisa, existen algunos importantes que a continuación se describen<sup>5-7</sup>:

**Músculo Mirtiforme:** Pequeña lámina muscular de forma cuadrilátera, aplicada sobre el maxilar y cubierta por la mucosa gingival. Su inserción va desde la fosita Mirtiforme, sus fibras se dispersan para terminar en la piel del subtabique y del borde posterior de los orificios nasales, mientras que las más externas se confunden con el transverso de la nariz. Este músculo es el depresor del ala de la nariz, acortando el diámetro transverso del orificio, recibe su inervación del nervio temporofacial.

**Músculo Elevador común del Ala de la Nariz y Labio Superior:** Se trata de un fascículo muscular delgado que ocupa la profundidad del surco nasogeniano y extendido desde el ángulo interno del párpado al labio superior. Este músculo se inserta desde el cabo superior en la apófisis orbitaria interna del frontal, y en la apófisis ascendente del maxilar superior; está cubierto parcialmente por el orbicular de los párpados y a su vez cubre al elevador propio del labio superior, sus fibras finalizan en la piel del labio superior y del ala de la nariz. Este músculo es encargado de la elevación y eversión del labio superior con dilatación del orificio nasal.

**Músculo transverso de la nariz:** De aspecto triangular, se extiende desde el dorso de la nariz hasta la eminencia canina. Se inserta en el dorso de la nariz por una delgada lámina aponeurótica que se continúa con la del lado opuesto, y en la eminencia canina, entre los orígenes del mirtiforme y del canino. Unas fibras pueden seguirse hasta la piel del surco nasolabial, en tanto otras posteriores alcanzan el músculo mirtiforme. Por sus fibras anteriores es dilatador del orificio nasal, siendo las posteriores antagónicas o sea que estrecha el diámetro transverso del orificio nasal. Como músculo de la fisonomía interviene en la expresión de desprecio y descontento.

**Músculo Elevador Propio del Labio Superior:** Es una lámina cuadrilátera muscular que se extiende desde el reborde orbitario al labio superior. Se origina en el borde inferior del orificio infraorbitario, en una zona lineal de 2 cm de longitud, por fibras aponeuróticas cortas prolongadas en un fascículo muscular que se pierde en la piel del labio superior. Este músculo asciende al labio superior y resalta el surco naso labial; en la contracción energética descubre el sector gingivodentario del grupo incisivo y canino y una porción del rojo del labio superior. Es irrigado por ramas de la arteria facial e inervado por ramas cigomáticas del nervio facial. En la expresión de suficiencia, menosprecio, disgusto y llanto, se contrae el músculo, lo mismo hace en la risa franca en sinergismo con otros músculos faciales.

**Músculo Cigomático Mayor:** Es un músculo largo y delgado que se extiende desde el pómulo a la comisura labial. Sus inserciones se contrastan en la cara externa del malar, cerca de su ángulo posterior, terminando en la comisura bucal y

piel de la porción externa del labio superior. Este músculo tracciona hacia arriba y afuera la comisura labial. Tiene importancia mímica como músculo de la risa o de la alegría, en esta última expresión acompañado por la contracción del orbicular de los párpados y de todos los músculos elevadores de la comisura bucal. Este músculo está irrigado por la arteria infraorbitaria y bucal y su inervación procede de los ramos bucales del nervio facial.

**Músculo Cigomático Menor:** Músculo inconstante y de escaso volumen, ubicado por fuera del elevador propio del labio superior y de trayectoria paralela al cigomático mayor. Se inserta en la cara externa del malar y en la piel de la mejilla, comisura bucal y labio superior. Oculta en parte al elevador propio y entre ambos músculos discurren los vasos faciales. Este músculo se contrae simultáneamente con el elevador común y elevador propio del labio superior traccionando hacia arriba y hacia afuera el labio superior. Recibe la inervación del nervio facial.

**Músculo Risorio de Santorini:** Es un conglomerado de haces musculares muy delgados de difícil disección, que convergen desde la región maseterina a la comisura bucal. Sus inserciones parecen provenir de la aponeurosis maseterina y terminan subyacentes a la piel de la comisura de la boca. Su irrigación procede de las arterias facial, transversa de la cara, bucal, infraorbitaria; y su inervación de los ramos bucales del nervio facial. Se acepta que este músculo lleva la comisura hacia afuera y con la boca cerrada produce la sonrisa, acto de dudosa interpretación si se tiene en cuenta que el músculo es muy débil y su ausencia es frecuente, tal vez sea correcto considerarlo un músculo auxiliar de la risa<sup>5-7</sup>.

**Músculo Buccinador:** Es un músculo rectangular a mayor eje anteroposterior que constituye la estructura más importante de los carrillos o mejillas. Es aplanado, con sus fibras centrales más desarrolladas que las periféricas; en los cortes frontales semeja una C abierta hacia adentro. Se extiende en altura desde una a otra apófisis alveolar y en longitud de la comisura a la región retro molar. Se inserta en la tabla externa de la apófisis alveolar del maxilar superior a nivel de los molares, en la cresta alveolar de los molares inferiores y en la parte más posterior de la línea oblicua externa, hacia atrás en el ligamento pterigomaxilar o aponeurosis buccinatofaríngea. Otras fibras se pierden en el tendón del temporal y en el constrictor superior de la faringe. A partir de estos sectores de origen, las fibras musculares convergen hacia el plano interno de la comisura bucal, para entrecruzarse con los músculos caninos, cigomático mayor y triangular, terminando en la cara profunda de la piel y mucosa.

La cara externa del músculo está tapizada por una hoja aponeurótica. Inserta atrás en la aponeurosis maseterina y en el músculo temporal, perdiendo consistencia en su porción anterior hasta perderse en la región comisural. A nivel de sus ataduras posteriores, el buccinador está cubierto sucesivamente por la rama ascendente de

la mandíbula, el músculo temporal y el borde anterior del masetero, aunque separado de este músculo por la bola adiposa de bichat. Más adelante se encuentra cubierto por otros músculos de la expresión, así como también por la arteria y venas faciales. El conducto excretor de la parótida o Stenon lo perfora a nivel de su parte media, desembocando en la mucosa oral frente al segundo molar superior. En la cara externa del músculo se descubre un pequeño grupo de glándulas salivales (malares) que se abren en la cavidad bucal y el tupido plexo del nervio bucal. Su cara interna esta revestida por la mucosa de la región geniana. El músculo buccinador forma la pared externa del vestíbulo bucal, delimitando sus fibras horizontales los surcos gingivoyugal superior e inferior<sup>7,8</sup>. La contracción del buccinador, con la boca cerrada, comprime el contenido sólido o líquido de la cavidad bucal y facilita su traslado hacia la faringe (deglución); si en cambio las mejillas están distendidas por la irrupción de aire espirado, condicionará el acto de silbar o soplar. Además, empuja hacia los arcos dentarios el alimento retenido en los fondos de sacos vestibulares, permitiendo continuar la masticación.

Con la boca vacía y el orbicular relajado, la contracción de los buccinadores tracciona hacia afuera las comisuras, agrandando el orificio bucal en sentido transversal y generando en las mejillas pliegues cutáneos arqueados a concavidad comisural (músculo de la risa franca). En los estados de amargura, resignación y llanto, es posible comprobar la intervención del buccinador, lo mismo que en ciertos tipos de sonrisa reprimida (músculo de la ironía). Desde un punto de vista mímico, el buccinador es un músculo polifacético que se contrae en muy variados estados de ánimo, y la expresión del rostro en estos casos depende de la contracción simultánea de otros músculos de la cara<sup>5-8</sup>.

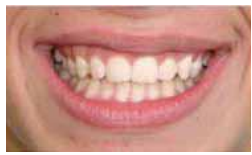### **Fisiología de la sonrisa**

Desde un punto de vista fisiológico, una sonrisa es una expresión facial generada al flexionar 17 músculos ubicados alrededor de la boca y los ojos. De acuerdo con la función muscular la sonrisa se hace en dos etapas. En la primera hay contracción del labio superior y del pliegue nasolabial donde actúan el músculo elevador del labio superior, el músculo cigomático mayor y menor, y algunas fibras superiores del buccinador. En la segunda etapa o etapa final hay una contracción de la musculatura periorcular para soportar la máxima elevación del labio superior generando ojos entrecerrados<sup>8</sup>.

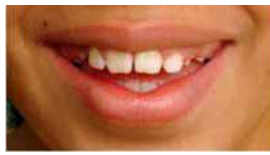### **Clasificación de la Sonrisa**

Dependiendo de la dirección de la elevación de los labios y del grupo muscular que participe en la sonrisa, ésta se clasifica en tres categorías (Figura 1)<sup>8,9,10</sup>:

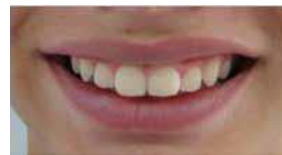- la *sonrisa canina*, la cual se caracteriza por la acción de todos los elevadores del labio superior exponiendo dientes y tejido gingival.
- La *sonrisa compleja* caracterizada por la acción de los músculos elevadores del labio superior y depresores del labio inferior simultáneamente
- la *sonrisa Comisural* o de Mona Lisa en donde actúan los músculos cigomáticos mayores llevando las comisuras hacia afuera y hacia arriba seguida por una elevación gradual del labio superior en forma de arco, lo que genera que el centro del labio sea más inferior que los aspectos laterales del mismo.



Sonrisa Canina



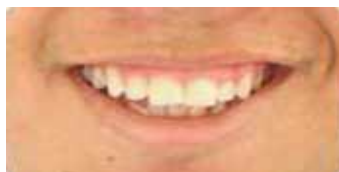Sonrisa Compleja



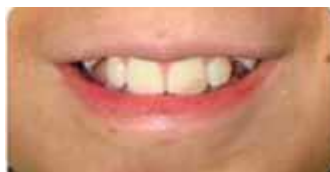Sonrisa Comisural

**Figura 1.** Clasificación de la sonrisa dependiendo de la dirección del labio y el grupo muscular que intervenga <sup>8</sup>.

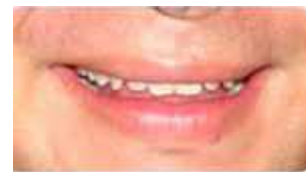Anatómicamente puede ser clasificada según la localización de la línea gingival teniendo como referencia la relación del borde inferior del labio superior con los incisivos superiores y su encía, en alta, media y baja. Si la línea gingival al sonreír permite ver el 100% del diente anterior e incluso la observación de una banda de encía se habla de una sonrisa alta, si la línea de sonrisa permite la exposición del 75% al 100% del diente se habla de sonrisa media y si, por el contrario, solo se ve el 50% o menos del incisivo se trata de sonrisa baja<sup>8</sup>.



Alta



Media



Baja

**Figura 2.** Clasificación de la Sonrisa dependiendo de la localización de la línea gingival<sup>8</sup>.

Una sonrisa estética depende de tres elementos fundamentales como los labios, la encía y los dientes. Con respecto a los labios existen varios aspectos importantes relacionados con la morfología, la longitud, el ancho, el volumen, la simetría y el grosor.<sup>9</sup> La longitud (distancia entre la base de la nariz hasta el labio) debe ser de 20 a 22 mm en mujeres jóvenes y de 22 a 24 mm en hombres jóvenes, con la exposición del incisivo es de 3 a 4 mm para las mujeres y de 1 a 2 mm para los hombres. Es importante tener en cuenta que la exposición dental con los labios en reposo está directamente relacionada con la edad ya que con el aumento en esta hay una atrofia muscular la cual lleva a una disminución en el volumen del labio, pérdida de su arquitectura y alargamiento del mismo. Como consecuencia, ocurre una disminución de 1,5 a 2 mm en la exposición de incisivo superior al sonreír, la sonrisa se vuelve más amplia en sentido transversal y estrecha verticalmente, produciéndose aumento del corredor bucal<sup>8,11-14</sup>.

**Sonrisa Gingival.** Una relación alterada entre los componentes de la sonrisa (labios, dientes y encía) puede generar una sonrisa antiestética, cuando al sonreír se expone más de 2 mm de encía (línea de sonrisa alta), lo que se denomina sonrisa gingival. Esta alteración es una de las más comunes en la población con prevalencia del 26%<sup>6</sup> y puede ser generada por varios factores: El primero puede ser el labio superior corto, considerado una alteración de tipo estructural cuando es causada por su disminución en longitud o una alteración de tipo funcional si la movilidad se encuentra alterada, con un labio hipermóvil. El segundo sería el exceso vertical maxilar que constituye una alteración volumétrica esquelética que tiene varios grados de severidad dependiendo de la cantidad de exposición gingival al sonreír; grado I si la exposición de encía es de 2 a 4 mm, grado II si se expone de 4 a 8 mm de encía y grado III si se expone más de 8 mm de encía<sup>8,15,16</sup>.

Las alteraciones en la posición del margen gingival ocasionadas por erupciones pasivas retardadas definidas con migración apical del margen gingival una vez que termina la erupción activa del diente. Algunos autores les atribuyen esta alteración a los adultos, sin embargo, existen pacientes niños y adolescentes que presentan coronas anatómicas excesivamente pequeñas que deben ser incluidos en de esta gama de alteraciones<sup>15,16</sup>. Por último, Hiperactividad de los músculos elevadores del labio superior, el diagnóstico debe ser realizado mediante la evaluación física del paciente, eliminando las otras posibles causas. Si el análisis maxilar destaca medidas cefalométricas adecuadas y se observa la exposición gingival excesiva al sonreír, puede ser el resultado de hiperfunción y acortamiento de los músculos elevadores del labio superior (músculo elevador propio del labio superior, elevador común del ala de la nariz y del labio superior y cigomático menor). El labio superior



es considerado como corto cuando la distancia entre el punto subnasal y el borde inferior del labio es menor de 15mm<sup>17</sup>.

### **Diagnóstico de la sonrisa gingival**

Previo a planificar cualquier tratamiento quirúrgico, es conveniente considerar las siguientes variables en el diagnóstico de sonrisa gingival<sup>15</sup>:

- *Sexo*: se sabe que el hombre tiene una complexión muscular más aventajada que la mujer, así lo más común es que durante la sonrisa no haya tanta exposición del límite diente-encía, sucediendo lo contrario en el sexo femenino, donde prevalece la sonrisa gingival.
- *Edad*: es uno de los factores más importantes a analizarse. La alteración de la tonicidad muscular que, con la edad, sufre una caída paulatina, llevando progresivamente a que las estructuras apicales de los dientes anteriores superiores sufran recubrimiento por la caída del labio superior. De esta manera se sabe que el joven al sonreír muestra la encía e incisivos superiores, sin exposición de los inferiores; al contrario, el anciano invierte tal situación.
- *Raza*: la raza negra suele mostrar menos los dientes y las encías superiores, probablemente debido a la forma y al volumen de los músculos labiales.
- *Condiciones musculares y esqueléticas*: esta es una variable importantísima, ya que la misma se correlaciona con la simetría en el plano sagital de la cara. De esta manera, condiciones musculares de alta tonicidad dejan menos estructuras dentarias expuestas durante la sonrisa, ocurriendo lo opuesto cuando la musculatura, sobre todo el orbicular de los labios, se presenta con baja tonicidad. Independientemente del sexo, las mal oclusiones determinadas genéticamente por asimetría entre el complejo óseo maxilar y mandibular pueden determinar una sonrisa asimétrica, aun con una buena simetría dentoperiodontal. De la misma manera que el mayor desarrollo óseo maxilar anterior puede proporcionar la exposición en mayor cantidad de las estructuras involucradas en la sonrisa, apareciendo entonces la sonrisa gingival.

Dada la dinámica y extrema variabilidad mímica de los músculos de la cara, se debe tener cuidado con la evaluación del tipo de sonrisa del paciente. Es importante recordar que la sonrisa está relacionada a emociones, así, no siempre la sonrisa de hoy será a la de mañana. En el examen de la sonrisa se debe realizar la evaluación de la línea del labio, curvatura del labio superior y la línea de la sonrisa. La línea labial ideal es aquella que se obtiene cuando el labio superior alcanza, durante la sonrisa, el margen gingival interdentario de los incisivos superiores. Esto es una condición intermedia entre los pacientes que no llegan a mostrar ni siquiera los incisivos superiores y otros cuyas características dentofaciales relacionadas a las condiciones musculares y esqueléticas pueden

exponer demasiado el diente y la encía. La altura ideal del labio superior en relación a los dientes parece ser aquella en donde el labio superior alcanza el margen gingival en los incisivos centrales superiores durante la sonrisa. No habiendo la línea labial ideal, es común una contracción muscular que deja las comisuras de la boca paralelas <sup>15-17</sup>.

### **Tratamientos para la sonrisa gingival**

Varios son los enfoques terapéuticos que se han reportado en la literatura para corregir las alteraciones en la zona estética durante la sonrisa y que pueden llegar a demandar un manejo interdisciplinario entre todas las especialidades odontológicas; una vez identificada la etiología del problema se plantea la posible solución que puede ir desde tratamiento ortodóntico, tratamiento ortodóntico-quirúrgico, cirugía periodontal. Cuando se está frente a un caso de alteración en la erupción, se sugiere que el plan de tratamiento debe considerar la cantidad de exposición gingival y la posición de la cresta alveolar con relación a la unión cemento adamantina.

El tratamiento puede ir desde gingivectomía, cirugía de colgajo con osteotomía o sin ella, colgajo posicionado apical o cirugía periodontal con osteotomía en caso de alteración en la erupción activa <sup>5-8</sup>. El exceso vertical maxilar como factor etiológico tiene diferentes modalidades de tratamiento dependiendo del grado de exceso presente o severidad del problema y requiere la intervención de varias especialidades. La solución podría darse solo con un enfoque ortodóntico o combinado con terapia periodontal y odontología restauradora si el grado de exceso vertical maxilar es grado I. Si la severidad del exceso vertical maxilar aumenta al grado II es decir de 4 a 8 mm de exposición de encía, además de las terapias anteriores podría requerirse la intervención de cirugía maxilofacial con impactación del maxilar. Finalmente, cuando el exceso vertical maxilar excede los 8 mm de exposición de encía (grado III) el enfoque inicial sería la cirugía ortognática y posteriormente se combinarían las demás especialidades (ortodoncia, periodoncia y rehabilitación dental) de ser necesario <sup>16</sup>.

Cuando la etiología de la alteración en la zona estética es el labio superior corto, la literatura reporta la reposición muscular para la corrección de la sonrisa y la aplicación de la toxina botulínica como posible solución, donde el efecto farmacológico se produce en la unión neuromuscular y actúa mediante el bloqueo de la liberación de acetilcolina. Lo que se traduce en parálisis muscular, evitando su movilidad exagerada durante la sonrisa y finalmente una quimiodenervación temporal (bloqueo temporal de la conducción nerviosa) en la unión neuromuscular sin producir lesión física en las estructuras nerviosas <sup>8-10</sup>.

## Evaluación de la sonrisa

La valoración completa de una sonrisa debe abarcar cuatro aspectos: *la dimensión vertical* que involucra la evaluación de la exposición del incisivo con los labios en reposo, *la dimensión sagital* que evalúa el overjet y la angulación de los incisivos, la dimensión oblicua que abarca un análisis del arco de sonrisa y orientación del plano palatal y, por último, *el factor tiempo* que tiene aspectos como el crecimiento, la maduración y el envejecimiento<sup>8,7</sup>. La evaluación de estas cuatro dimensiones asegura el análisis completo de la sonrisa, en la mayoría de los casos. Los juicios estéticos detallados solo pueden hacerse observando a los pacientes en normal frontal (de frente) durante la conversación, para valorar así la alineación de la línea media dentofacial y la simetría derecha e izquierda de caninos y premolares. Además de estos registros dinámicos y estáticos se sugiere tomar parámetros biométricos donde se establezca la distancia intercomisural, filtrum labial, espacio interlabial y curva de sonrisa, que permitan con mayor precisión identificar cualquier tipo de alteración durante la sonrisa<sup>8,18,19</sup>.

**Plasma Gel:** El Plasma Gel es un tipo de material de carga para el tratamiento de depresiones dérmicas y es un derivado del protocolo de obtención del plasma rico en plaquetas ya que se utiliza la fracción superior del plasma o plasma pobre en plaquetas (PPP). Se obtiene por un proceso de termociclado, es decir el PPP se somete a un proceso de calentamiento a altas temperaturas seguido de un enfriamiento a 8°C. EL plasma gel tiene el mismo color y forma que la grasa autóloga, pero que cuando se inyecta la suavidad es mucho mejor. Es accesible y reduce el costo y el precio quirúrgico ya que es un derivado de sangre autóloga. Alguna de las aplicaciones del Plasma Gel puede ser usado para el relleno de depresiones dérmicas profundas, para el perfilado labial y restaurar volúmenes del rostro<sup>20</sup>.

## MATERIALES Y METODOS

La investigación fue de tipo descriptiva<sup>21</sup> con un diseño experimental<sup>22</sup>.

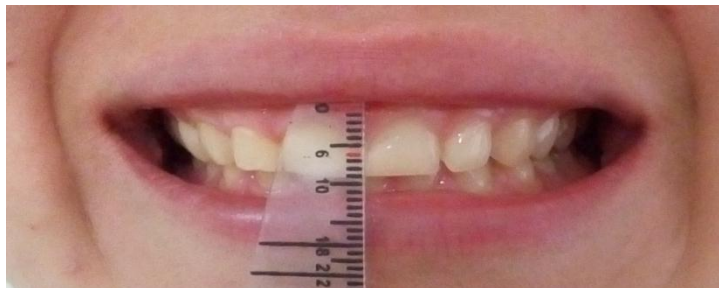La población estuvo conformada por aquellos pacientes que acudieron al Centro de Investigaciones Odontológicas de la Facultad de Odontología de la Universidad de Los Andes para un mejoramiento estético. La muestra estuvo comprendida por 10 pacientes que acudieron a dicho Centro de Investigaciones y cuyo diagnóstico fue sonrisa gingival.

Los criterios de inclusión se basaron en: pacientes de ambos sexos, edades entre 20-45 años, sin enfermedades sistémicas o que estuvieran controladas, y que hubieran firmado el consentimiento informado.

- Fueron excluidos del estudio:
- Pacientes con hábitos tabáquicos
- Pacientes inmunocomprometidos
- Pacientes con enfermedades sistémicas no controladas
- Pacientes embarazadas
- Pacientes que cursen algún cuadro viral o infeccioso.

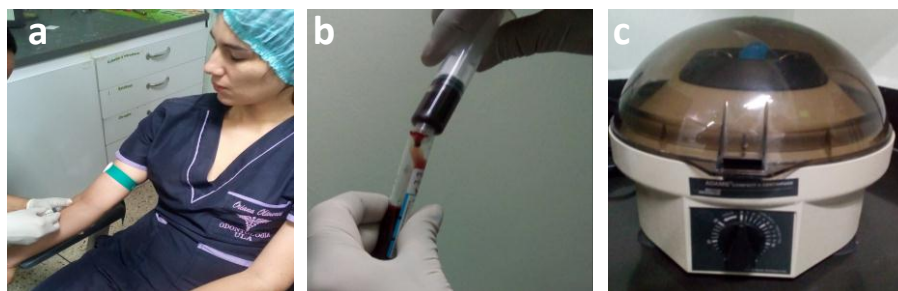
Las variables fueron descritas de la siguiente manera: Variable Independiente: colocación de plasma gel, Variable Dependiente: Sonrisa Gingival.

Para la recolección de datos, se empleó la técnica de observación directa y como instrumento de recolección de información se empleó una lista de cotejo. El procedimiento se realizó en dos fases: Fase 1: se tomó una fotografía para realizar las mediciones previas en el paciente para determinar el grado de sonrisa gingival (Figura 3) y firmar el consentimiento informado, realizando la medición según la localización de la línea gingival teniendo como referencia la relación del borde inferior del labio superior con los incisivos superiores.



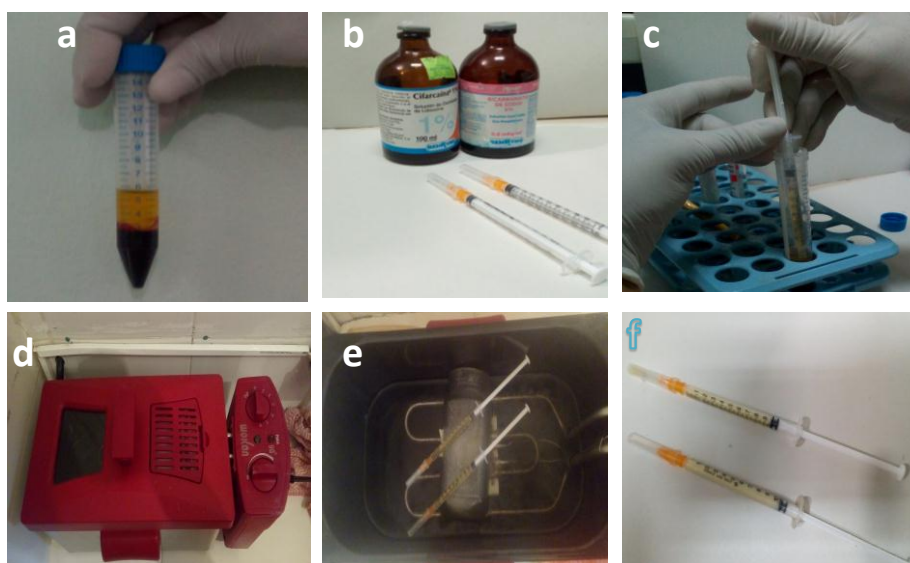
**Figura 3.** Medición preoperatoria de corrección de sonrisa gingival con plasma gel.

Fase 2: se realizó la toma de muestra para la aplicación del plasma gel y la medición post operatoria. Para elaborar el plasma gel, se tomaron 5 ml de sangre (Figura 4a) la cual fue dispensada en tubos con citrato de sodio al 3.8%, mezclada suavemente (Figura4b) y centrifugada a 3200 rpm por 5 minutos, en una centrifuga marca Becton Dickman modelo Adams Compact II Figura 4c).



**Figura 4.** Toma de muestra y centrifugación.

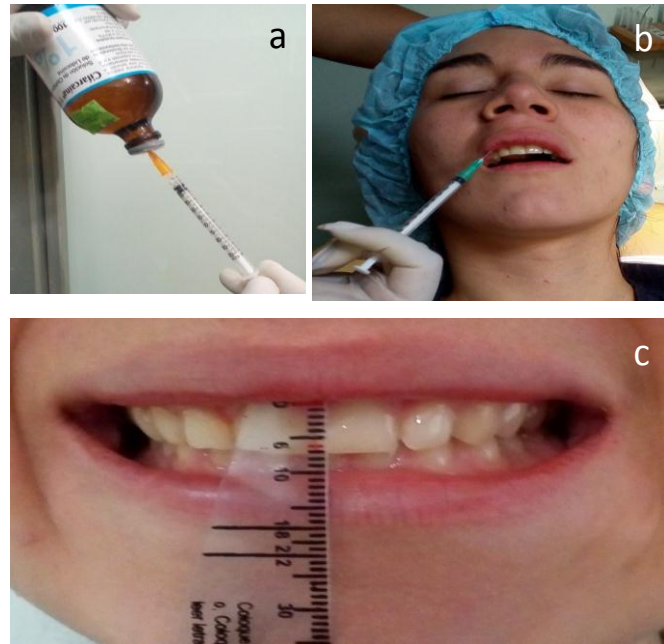
Una vez obtenido el plasma, la fracción superior corresponde al plasma pobre en plaquetas (Figura 5a). Posteriormente, se tomó 0,1 ml de cefarceína al 1% y 0,1 ml de bicarbonato de sodio al 1% (Figura 5b) combinándose con 0,8 ml de PPP, ésta mezcla se aspiró con una jeringa de insulina de 1 ml (Figura 5c) y se sometió la muestra a calentamiento de 90°C por 10 minutos en un baño de maría marca Wokan (Figura 5d y 5e). Una vez transcurrido el tiempo se obtuvo el plasma gel (Figura 5f).



**Figura 5.** Protocolo de obtención del plasma gel.

Para la colocación de este gel como traba mecánica se anestesió en el frenillo labial con 1 ml de cefarceína al 1%, (Figura 6a). Una vez anestesiada la zona se procedió a la colocación volumétrica del plasma gel con una jeringa de 1 ml y una aguja de 21 se infiltró a nivel suprapariósico hasta llegar a la espina nasal anterior dejando un bolo de plasma gel que no modifico el perfil solo funciona como traba mecánica evitando la elevación del labio superior (Figura 6b) y luego se tomó una

fotografía para el análisis posterior inmediato y un control a los quince (15) días (Figura 6c).



**Figura 6.** Aplicación del plasma gel como traba mecánica y fotografía

postoperatoria inmediata. Al trabajar con los pacientes se cumplió con las normas de la declaración de Helsinki, cuerpo de principios éticos que deben guiar a la comunidad médica; cuyo principio básico es el respeto por el individuo, su derecho a la autodeterminación y el derecho a tomar decisiones informadas (mediante la firma del consentimiento informado) incluyendo la participación en la investigación, tanto al inicio como durante el curso de la investigación. Es por ello que se le explico al paciente como se iba a realizar el procedimiento y si estaba de acuerdo, el firmaba la carta de consentimiento informado <sup>23</sup>.

## RESULTADOS Y DISCUSIÓN

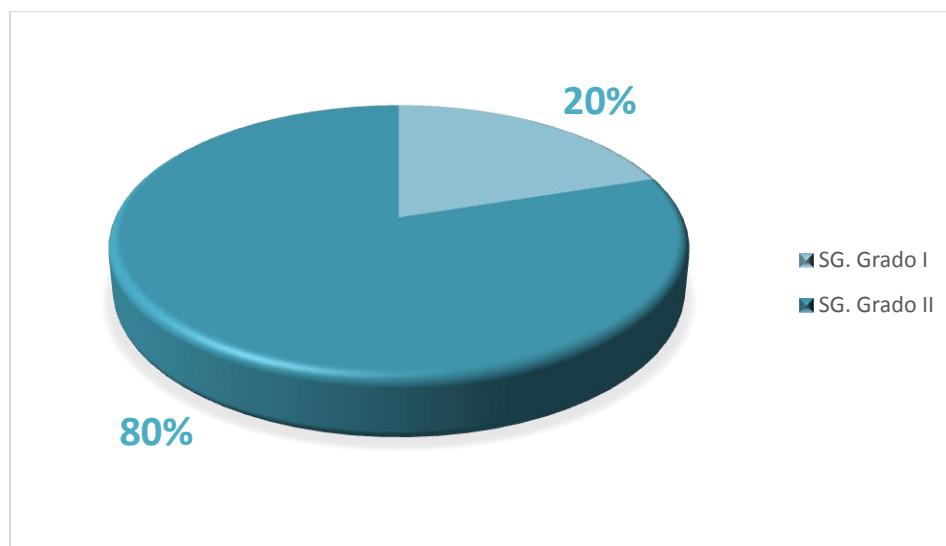
La muestra estuvo conformada por diez pacientes en edades comprendidas entre 20 y 47 años, de los cuales el 90% de los mismos pertenecieron al género femenino y el 10% correspondió al género masculino con diagnóstico de sonrisa gingival. Coherentemente, existen estudios que manifiestan que hay una mayor prevalencia de esta condición en el género femenino <sup>18</sup>.

Se realizaron las mediciones antropométricas pre, post-inmediato y postoperatorio a los 15 días (Tabla 1) de la sonrisa tomando como referencia la cantidad de exposición gingival al sonreír: Grado I si la exposición de encía es de 2 a 4 mm, Grado II si se expone de 4 a 8 mm de encía y Grado III si se expone más de 8 mm de encía; basados en estudios<sup>12</sup> que mencionan la clasificación de la sonrisa gingival de acuerdo a varios factores y dentro de ellos debido a un exceso vertical maxilar que constituye una alteración volumétrica esquelética que tiene varios grados de severidad dependiendo de la cantidad de exposición gingival al sonreír. Es importante resaltar, los valores en milímetros en el preoperatorio para contrastarlos luego de la aplicación del gel como traba mecánica.

**Tabla 1:** Categorización de pacientes resultados preoperatorios y postoperatorios inmediatos y a 15 días.

Nº Paciente	Pre-operatorio /mm	Grado sonrisa gingival	Post-operatorio inmediato/mm	Grado sonrisa gingival	Post-operatorio a 15 días/mm
1	4 mm	II	2 mm	I	3 mm
2	4 mm	II	1 mm	s/sg	1 mm
3	4 mm	II	1 mm	s/sg	1 mm
4	4 mm	II	2 mm	I	2 mm
5	3 mm	I	1 mm	s/sg	1 mm
6	5 mm	II	2 mm	I	3 mm
7	4 mm	II	2 mm	II	2 mm
8	4 mm	II	3 mm	I	3 mm
9	3 mm	I	0 mm	s/sg	0 mm
10	4 mm	II	2 mm	I	2 mm

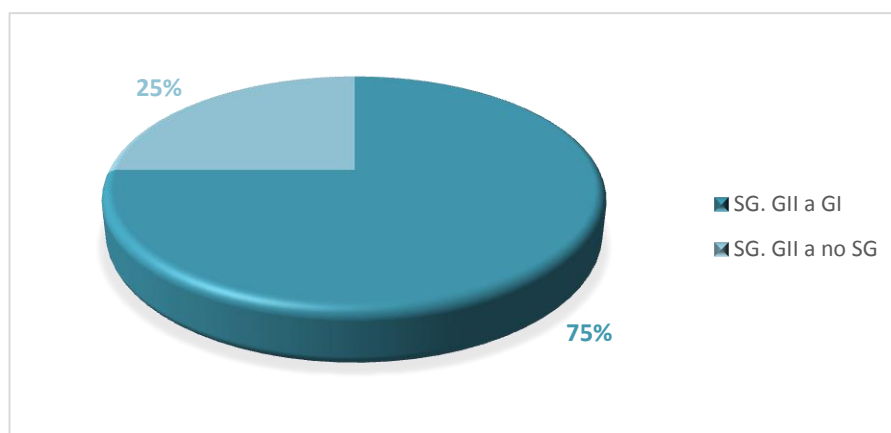
Previo al tratamiento con plasma gel, se agruparon los pacientes según la exposición de tejido gingival obteniéndose un 80% de ellos una sonrisa gingival grado II y el 20% restantes fue diagnosticado con sonrisa gingival grado I (Figura 7). Hay estudios<sup>13, 14</sup> que encontraron sonrisa gingival grado II en un 40% de la población y grado I en un 60%.



**Figura 7.** Expresión porcentual pre-operatoria de pacientes de acuerdo a la exposición de tejido gingival.

Una vez realizada la aplicación del plasma gel como traba mecánica se observó la disminución inmediata de la sonrisa gingival. Del 80% de los pacientes diagnosticados con sonrisa gingival Grado II, el 75% pasó a ser Grado I y el 25% del mismo grupo no presentó exposición de tejido gingival. Por otra parte, del 20% de los pacientes que estaban en el preoperatorio en Grado I, la totalidad tuvo ausencia de sonrisa gingival (figura 8). En la actualidad no se encuentran reportes de otras investigaciones que permitan realizar una comparación con los resultados obtenidos.

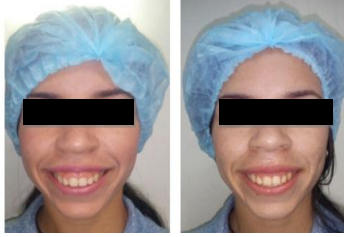



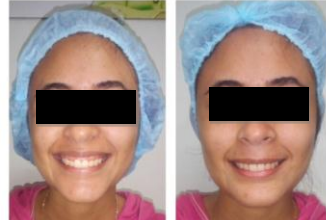**Figura 8.** Expresión porcentual de pacientes de acuerdo a la exposición de tejido gingival luego de aplicado el plasma gel para corrección de sonrisa gingival.

Cuando se realizaron los controles post-operatorios a los quince (15) días se evidenció que el efecto del plasma gel como traba mecánica se conservó en la mayoría de los pacientes. A excepción de dos (2) casos, quienes mostraron cambios favorables en la corrección de exposición del tejido gingival, pero tuvieron un aumento de 1 mm de exposición de tejido desde el post-operatorio inmediato a la última fecha de control; debido a que presentaron crecimiento óseo vertical muy marcado, a diferencia de los demás pacientes, que solo referían hipermovilidad labial<sup>15-17</sup>. La administración del plasma gel, a los quince días de evaluación, se evidenció que los cambios logrados durante el tratamiento se mantuvieron a la fecha del último control, por lo que el empleo del plasma gel como material autólogo, atóxico y no inmunogénico, resultó un tratamiento innovador y fácil de administrar, demostrando sus ventajas ante otros procedimientos debido a que su aplicación es accesible para el paciente al compararlo con los costos que originan otras técnicas para la corrección de sonrisa gingival. En la figura 9 se puede observar la evolución individual de los pacientes tratados.

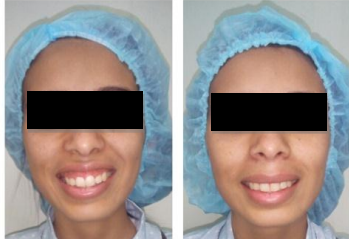9a



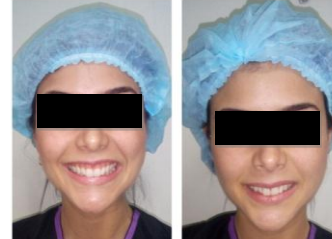9b



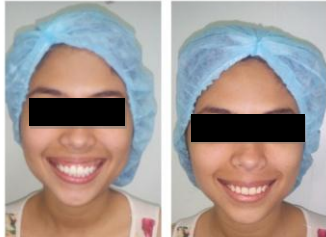9c



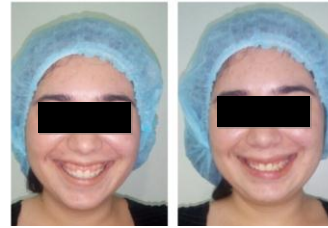9d



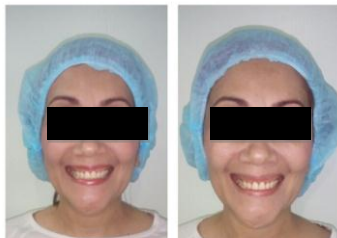9e



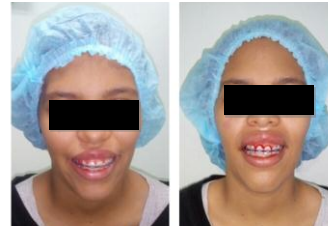9f



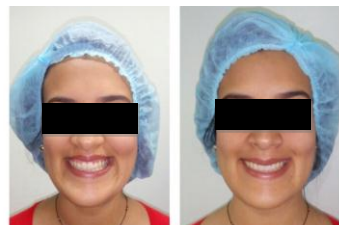9g



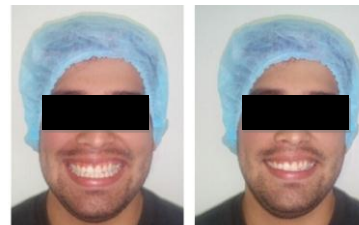9h



9i



9j



## CONCLUSIÓN

Se demostró la utilidad de la técnica del plasma gel como traba mecánica en el tratamiento de la sonrisa gingival, resultando ser un material atóxico no inmunogénico pues no se demostraron efectos adversos en los pacientes. Además, se confirma que el plasma gel es un tratamiento de fácil manipulación y aplicación. Finalmente, se comprobó que el plasma gel genera mayor resultado en aquellos pacientes cuya exposición gingival es Grado I y Grado II siempre y cuando sea por hiper-movilidad del labio y no por defecto óseo-vertical.

## REFERENCIAS

1. Chacón H, Castro Y, Pérez S, Vázquez O, González H, Mendoza G. Simplificando el tratamiento quirúrgico de la sonrisa gingival. *Cir Plástlberolatinoam*. 2011; 37(1):43-49.
2. Cox, J. Treatment determinants of the gingival smile. An abstract presented to the faculty of the graduate school of Saint Louis University in partial fulfillment of the requirements for degree of Master of Science in Dentistry; 2010
3. Hupp J, Ellis E, Tucker M. *Cirugía oral y maxilofacial contemporánea*. 5ta edición. 2010
4. Londoño M, Botero P. La sonrisa y sus dimensiones. *Rev FacOdontolUnivAntioq*. 2012; 23 (2).
5. Figun M, Garino R. *Anatomía Odontológica Funcional y Aplicada*. 2da edición 11° reimpresión. Editorial El Ateneo. 2007
6. Rouviere H, Delmas A. *Anatomía Humana Descriptiva, topografica y Funcional*. 11° edición. Editorial Masson 2006.
7. Latarjet, Ruiz L. *Anatomía Humana*. 4ta edición tomo 1. Buenos Aires. Editorial Medica Panamericana 2004
8. Sandler P, Alsayer F, Davies S. Botox: a posible new treatment for gummy smile. *VirJ of Orth*. 2007; (4):30-34.
9. Villaseñor C, López M. Tratamiento interdisciplinario de paciente con sonrisa gingival: Reporte de un caso. *RevOdont Mex*. 2013; 17 (1): 51-56.
10. Nunez L, Ferrao J, Feres S, Lobo L, García H. Tratamiento de la sonrisa gingival con la toxina botulínica tipo A: caso clínico. *Revesp de cir oral y max*. 2014; (187): 1-4.
11. Mahesh N, Laju S, Susil M, Erali M, Sunil M, Al Zainab F, Gopinath P. Gummy Smile Correction with diode laser: two Case Report. *J Int Oral Helath*. 2015; 7 (2): 89-91.
12. Davis N. Smile design. *Dent Clin North Am*. 2007; 51(2): 299-318.
13. Robbins J. Differential diagnosis and treatment of excess gingival display. *Pract Periodontics Aesthet Dent*. 1999; 11(2): 265-272.

14. Ghosh N. Facial soft tissue harmony and growth in orthodontic treatment. *SeminOrthod* 1995; 1(2): 67-81.
15. Duarte C. Cirugía Periodontal Pre protésica y Estética. Editorial Livraria Santos 2004.
16. Mallat E. Prótesis fija estética: enfoque clínico y multidisciplinario. España: Editorial Elsevier 2007.
17. Ackerman M, Ackerman J. Smile analysis and design in the digital era. *J ClinOrthod* 2002; 36(4): 221-236.
18. David M, Sarver D. The importance of incisor positioning in the esthetic smile: the smile arc. *Am J OrthodDentofacialOrthod* 2000; 120(2): 98-111.
19. Beca T, Hernández G, Morante S, Bascones A. Plasma rico en Plaquetas. Una revisión bibliográfica. *AvPeriodonImplantol.* 2007; 19(1):39-52.
20. Krajciks. Autologous material for soft tissue augmentation. 1999 Disponible en: <http://pnc-na.com/info/ABME/THC.pdf>
21. Hurtado J. El proyecto de investigación comprensión holística de la investigación y la metodología. 6ta Edición. editorial quiron-sypal. 2008.
22. Hernández, R. Fernández, C. Baptista, P. Metodología de la Investigación. Editorial Mc Graw Hill 1991.
23. Declaración de Helsinki. Disponible en : <http://www.wma.net/es/30publications/10policies/b3/>